



Inestabilidad de carpo

Cliente

Clínica

Enero 2021

BETA
INNOVATION FOR VETERINARY SURGERY

INDICE



1. Consideraciones técnicas
2. Solución propuesta

1. Consideraciones técnicas

CONSIDERACIONES TÉCNICAS

PACIENTE

NOMBRE: Deco.

ESPECIE: Canina.

RAZA: Pastor belga malinois.

PESO: 28 kg.

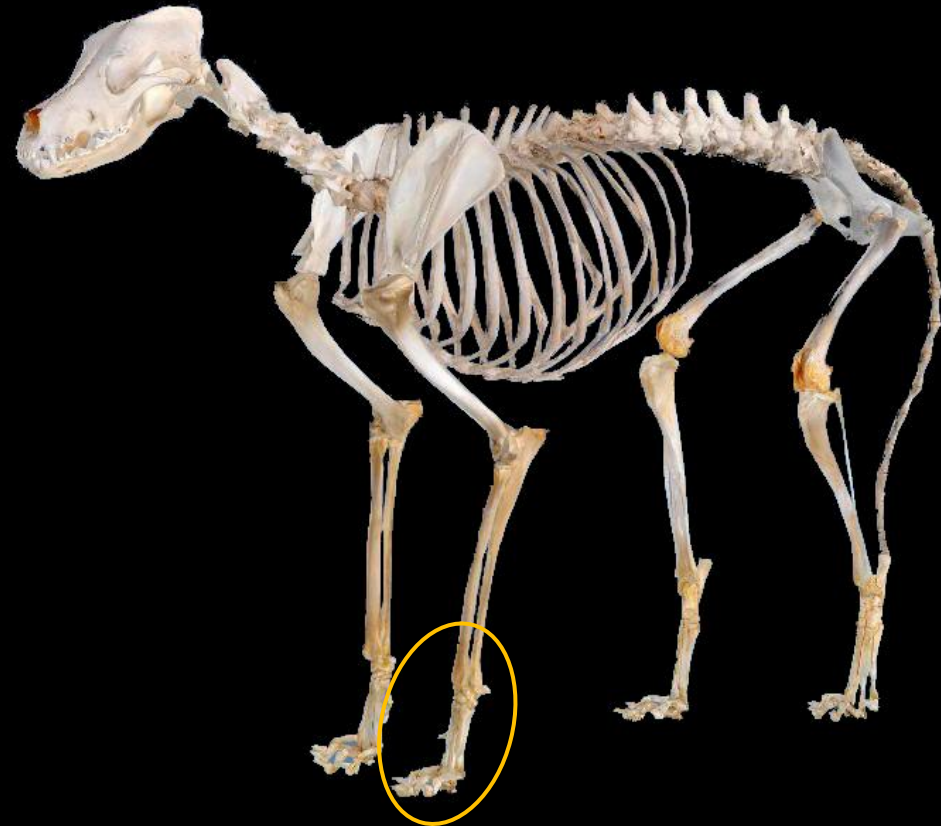EDAD: 3 años.

NIVEL DE ACTIVIDAD: --.

LESIÓN: Inestabilidad de carpo.

EXTREMIDAD: Izquierda.

OTRAS CONSIDERACIONES: --.

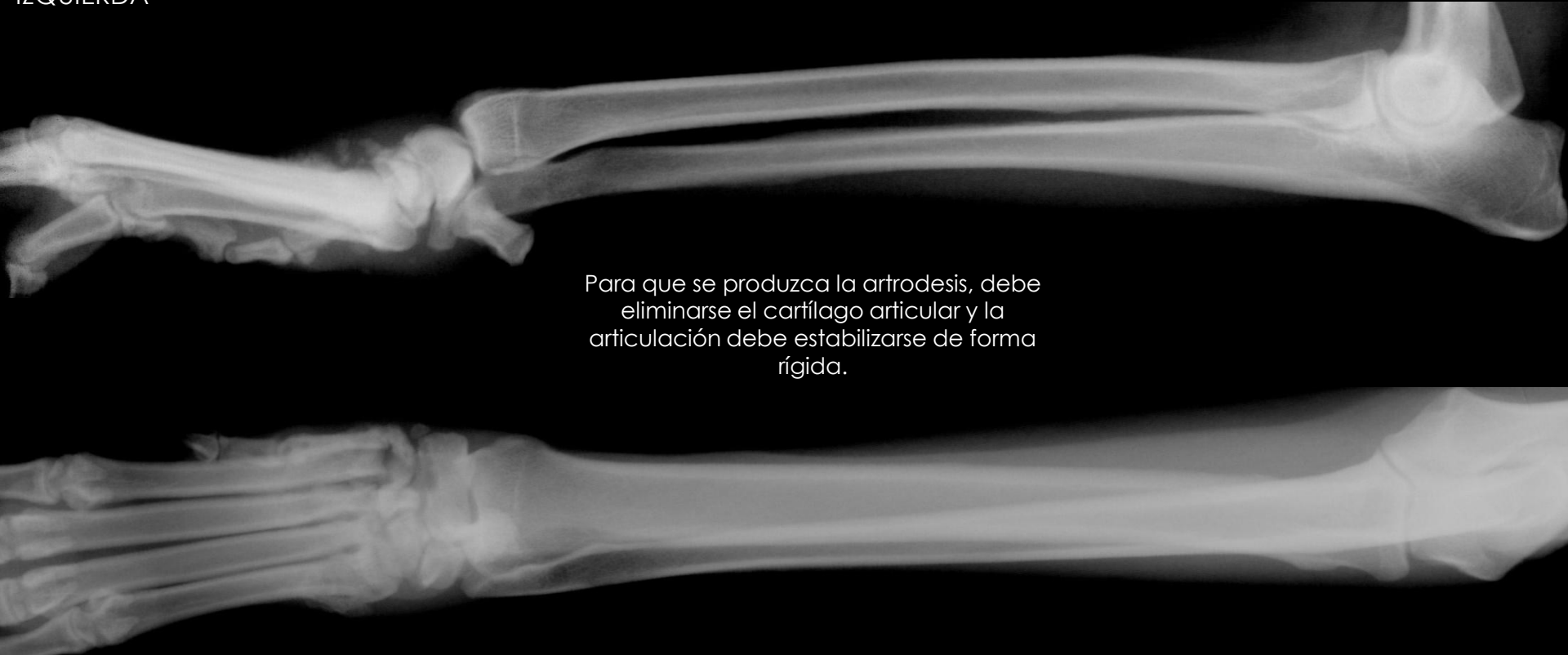

CONSIDERACIONES TÉCNICAS

ESTUDIO RADIOGRÁFICO

Tejido óseo en general parece sano y de buena calidad con corticales uniformes y bien definidas.

IZQUIERDA

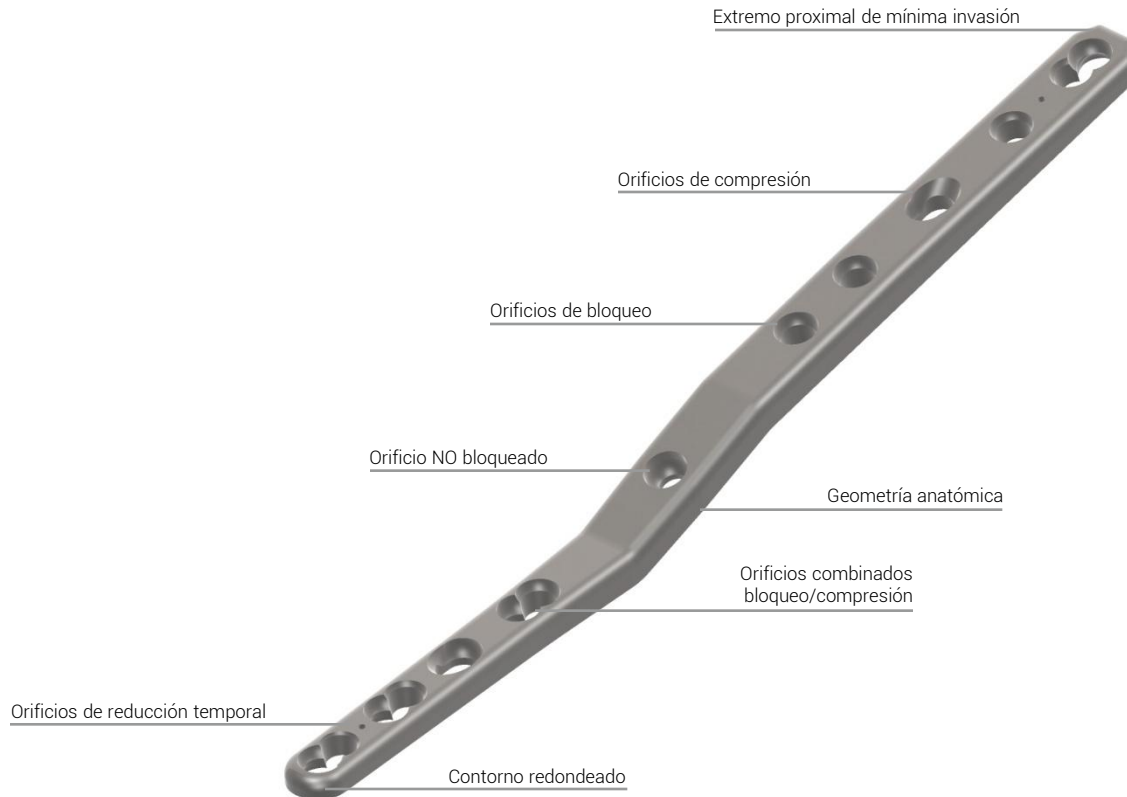


2. Solución propuesta

SOLUCIÓN PROPUESTA

PLACA

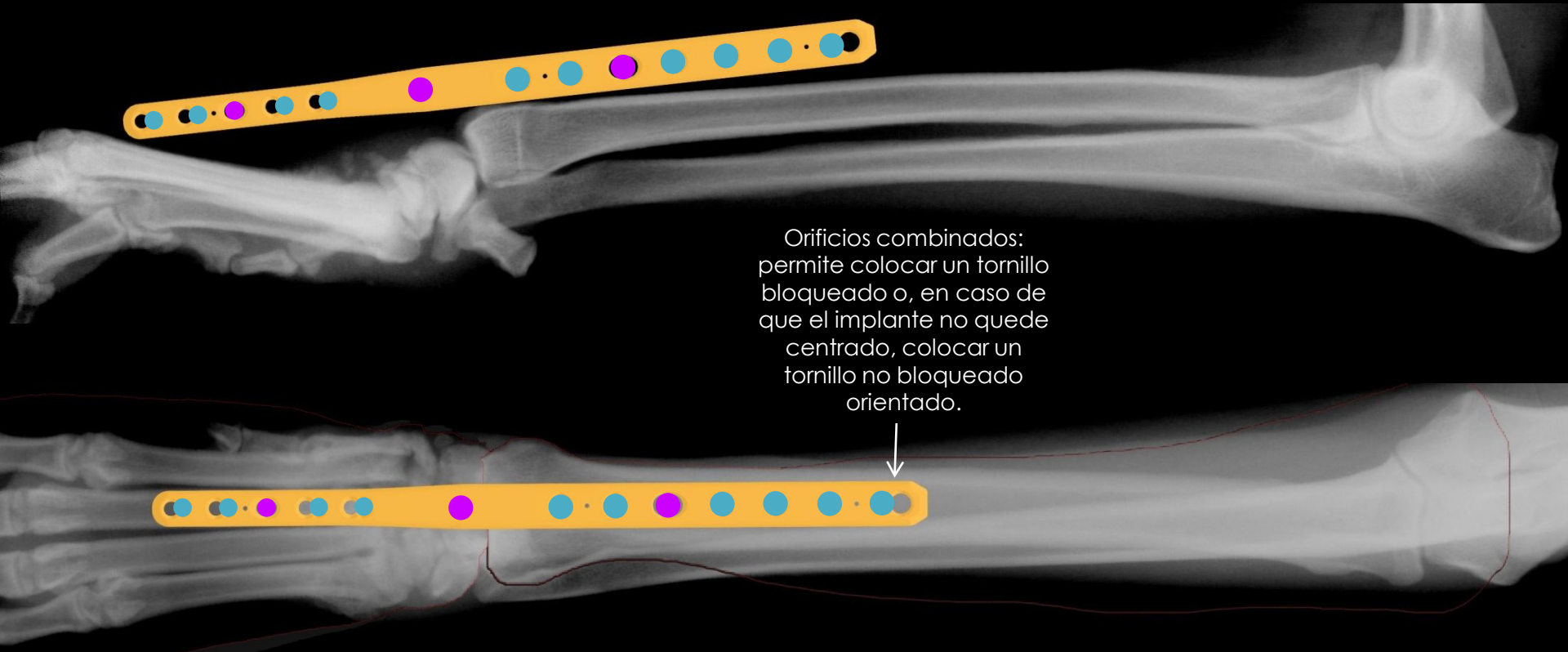Se recomienda una **placa bloqueada para artrodesis de carpo por dorsal 3.5/2.7 (Acero)**, con las siguientes características:





SOLUCIÓN PROPUESTA

SIMULACIÓN

IZQUIERDA



-  Tornillo NO bloqueado
-  Tornillo bloqueado



BETA

INNOVATION FOR VETERINARY SURGERY

☎ +34 986 65 85 66

✉ info@betaimplants.com

🌐 www.betaimplants.com